

Evropský konsenzus k používání kontaktního ochranného stínění pacientů

Peter Hiles^{1*}, Patrick Gilligan^{2,3}, John Damilakis^{4,5}, Eric Briers⁶, Cristian Candela-Juan^{2,7}, Dario Faj^{8,9}, Shane Foley^{10,11}, Guy Frija^{4,12}, Claudio Granata^{13,14}, Hugo de las Heras Gala^{2,15}, Ruben Pauwels¹⁶, Marta Sans Merce^{8,17}, Georgios Simantirakis^{8,18} a Eliseo Vano^{4,19}

Abstrakt

Kontaktní ochranné stínění pacientů se na radiologických odděleních používá již mnoho let, aby se snížily účinky a rizika ionizujícího záření na některé orgány. Nové technologie v projekčním RTG zobrazování a CT skenování, jako jsou digitální receptory a systémy expoziční automatiky, snížily dávky a zlepšily konzistentnost obrazu (například pacienty).

Tyto změny a lepší pochopení přínosů i rizik spojených s používáním ochranného stínění vedly k revizi jeho používání v radiologii. Řada profesních organizací již v tomto ohledu vydala pokyny. Tento dokument představuje současný konsenzuální názor hlavních odborných společností zabývajících se radiační ochranou a zobrazováním v Evropě: European Federation of Organisations for Medical Physics, European Federation of Radiographer Societies, European Society of Radiology, European Society of Paediatric Radiology, EuroSafe Imaging, European Radiation Dosimetry Group (EURADOS), and European Academy of DentoMaxilloFacial Radiology (EADMFR). Vychází z odborných doporučení skupiny Gonad and Patient Shielding (GAPS), která byla vytvořena za účelem vytvoření konsenzu v této oblasti. Toto doporučení by mělo být srozumitelné a snadno použitelné. Je zamýšleno jako návod a vzniklo prací multidisciplinárního týmu. Předpisy, zvyklosti a praxe v oblasti používání ochranného stínění pacientů se v Evropě značně liší, a toto doporučení si klade za cíl být podkladem pro iniciaci změn, které budou přínosné pro pacienty i personál.

Klíčová slova: Konsensus, Tomografie (RTG výpočetní), Dávka záření, Ochranné pomůcky, Radiologie

Tento článek je spoluvydán v časopisech *Insights into Imaging* (<https://doi.org/10.1186/s13244-021-01085-4>), *Physica Medica: European Journal of Medical Physics* (<https://doi.org/10.1016/j.ejmp.2021.12.006>) a *Radiography* (<https://doi.org/10.1016/j.radi.2021.12.003>).

Klíčové body

- Použití ochranného stínění v radiologii bylo přehodnoceno.
- Hlavní evropské odborné společnosti zabývající se radiační ochranou při zobrazovacích metodách vydaly konsenzuální doporučení.
- Tento dokument představuje multidisciplinární doporučení pro použití ochranného stínění.
- Ve většině případů se nedoporučuje používat kontaktní ochranné stínění pro pacienty.

Shrnutí pro pacienta

Záření používané v radiologii s sebou nese malá rizika poškození. Aby se minimalizovalo poškození citlivých orgánů, používají se po mnoho let ochranné pomůcky (gumové kryty, pláty apod.) obsahující materiál pohlcující záření umístované na tělo pacienta do místa orgánu, který má být chráněn. Díky technologickému pokroku v poslední době a novým vědeckým poznatkům se ukazuje, že ochranné stínění je ve skutečnosti potřeba jen zřídka, i když ve vybraných případech může být povoleno. V některých případech může použité stínění dokonce snížit kvalitu zobrazení nebo zvýšit dávku záření. Pokud má pacient pochybnosti, je třeba tuto skutečnost konzultovat s radiologickým asistentem nebo jiným odborníkem na zobrazování.

Úvod

Ve zdravotnictví se často na povrch těla pacientů podstupujících diagnostické a intervenční výkony za použití rentgenového záření umísťují ochranné stínící pomůcky, aby se snížila zátěž radiosenzitivních orgánů. Ochranné stínění pacientů se ve velké míře používá již sedmdesát let za účelem ochrany před genetickými účinky, rakovinou a dalšími škodlivými vlivy [1].

Stále více studií, stanovisek a doporučení však zpochybňuje užitečnost a účinnost těchto pomůcek [2], [3], [4], [5]. To přispělo k nevhodné a nežádoucí nejednotnosti v předpisech a doporučeních týkajících se jejich používání napříč Evropou [6].

Gilligan a Damilakis [7] upozornili na rostoucí potřebu evropského konsenzuálního prohlášení k ochrannému stínění pacientů, jehož hlavním cílem by bylo podpořit a propagovat účelnou a sladěnou klinickou praxi.

Zástupci European Federation of Organisations for Medical Physics, European Federation of Radiographer Societies, European Society of Radiology, European Society of Paediatric Radiology, EuroSafe Imaging, European Radiation Dosimetry Group (EURADOS), and European Academy of DentoMaxilloFacial Radiology (EADMFR), jakož i zástupce poradní skupiny pro pacienty ESR, založili skupinu GAPS (Gonad and Patient Shielding) (předseda: P. Gilligan) s cílem navrhnout evropské doporučení pro používání kontaktního ochranného stínění pacientů.

Kritéria přezkumu důkazů

Tento konsenzus zahrnoval přezkoumání podložených důkazů v dostupných publikacích a doporučeních. European Heart Rhythm Association (EHRA) [8] vyvinula uživatelsky přívětivý systém kategorizace důkazů založený na "barevných štítech", které informují o aktuálním stavu důkazů a následných doporučení pro konkrétní situace (vizte tab. 1).

Zelený štít označuje "má se rutinně používat stínění" neboli, že hodnocení rizik daného postupu na základě přesvědčivých důkazů je prospěšné a účinné. Žlutý štít označuje obecnou shodu a/nebo vědecké důkazy, které podporují tvrzení "Může se používat stínění". Postupy, pro které existují vědecké důkazy o malém nebo žádném přínosu či dokonce o možné škodlivosti dle hodnocení rizik a neměly by se tedy používat ("Nedoporučuje se rutinně používat stínění"), jsou označeny štítem s červeným pruhem.

Pokyny pro klinickou praxi




Výzkumy v minulosti potvrdily snížení dávek na jednotlivé orgány o 30-95 % při použití stínění [9], [10], [11]. V poslední době však přibývá důkazů o tom, že ochranné stínění pacientů je ve většině situací neúčinné a někdy potenciálně škodlivé. Jeho používání může poskytovat falešné uklidnění (pacientů i personálu) a v povědomí veřejnosti přehnaně zdůrazňovat nebezpečí ionizujícího záření.

To vede k nejednotnosti při používání ochranných pomůcek. V některých případech to také vede ke konfliktu mezi očekáváním pacientů, že stínění bude použito, a odborníky, kteří ho považují za zbytečné nebo dokonce škodlivé.

Hlavním cílem tohoto konsenzu je povzbudit a podpořit správnou klinickou praxi sladěním používání ochranného stínění pacientů. Toto prohlášení by mělo být vnímáno jako nástroj pro racionálnější rozhodování ve zdravotnictví a pro zlepšení kvality poskytované zdravotní péče. Nemělo by však sloužit jako náhrada zdravého klinického úsudku ani nahrazovat odbornou odpovědnost poskytovatelů zdravotních služeb.

Cílem tohoto konsenzu je pomoci při vytváření národních a místních zásad a postupů tím, že upozorňuje na omezenou užitečnost a potenciální nevýhody ochranného stínění pacientů.

Odstavec "*Problémy při použití kontaktního stínění*" se rovněž zabývá scénáři a přístupy, kdy individuální okolnosti, jako je vysoká kumulativní dávka nebo úzkostní pacienti, mohou vést k tomu, že se aplikující odborník s klinickou odpovědností za praktickou část lékařského ozáření rozhodne použít stínění.

Tabulka 1 Odůvodnění konsenzuálních prohlášení		
Odůvodnění	Doporučení	Symbol
Důkazy o tom, že používání ochranných pomůcek pro pacienty je prospěšné a účinné	„Má se rutinně používat stínění“	
Ochranné pomůcky nezlepšují ani nezhoršují úroveň radiační ochrany, ani neovlivňují kvalitu obrazu	„Může se používat stínění“	
Důkazy nebo obecný souhlas, že se ochranné pomůcky nemají používat	„Nedoporučuje se rutinně používat stínění“	

Důvody pro změnu

Snížení dávek pacientů

Zatímco počet rentgenových vyšetření v posledních desetiletích vzrostl, dávky jednotlivých pacientů se výrazně snížily od prvního zavedení ochranného stínění [12], což ve většině případů omezuje potenciální přínos stínění. Ačkoli někteří pacienti mohou být vystaveni vysokým kumulativním dávkám záření v důsledku vícenásobných vyšetření [13] nebo při složitých intervenčních výkonech [14], nejvyšší dávky jsou absorbovány zobrazovanými orgány a tkáněmi, které zpravidla nemohou být stíněny (vizte oddíl "*Stínění v primárním svazku*"). V současné době proto může mít skutečný přínos z použití ochranného stínění pouze malý počet pacientů. Na druhou stranu ale používání ochranných pomůcek s sebou nese i možné riziko, jak je uvedeno dále.

Dřívější praxe v radiační ochraně vycházela z úrovně dávek a souvisejících odhadů rizik, které v té době převládaly. Úrovně dávek a odhady rizik pro jednotlivé orgány a věkové kategorie se však v průběhu let měnily (vizte oddíl "*Radiační riziko pro pacienty ze zobrazovacích metod*"), což vyžaduje průběžnou revizi místní praxe v souladu se současnými poznatky a doporučeními [4].

Stínění v primárním svazku

Při použití ochranného stínění pacienta v primárním svazku je třeba vzít v úvahu několik faktorů. Patří mezi ně:

- Nesprávné umístění stínění aplikujícím odborníkem nebo neúmyslná změna polohy stínění během vyšetření může vést k překrytí důležité patologie v obraze a vyžadovat opakování expozice [15].
- Pro aplikujícího odborníka může být kvůli rozdílům v anatomii obtížné umístit stínění tak, aby správně překrylo radiosenzitivní orgány a bylo efektivní [16].
- Vysoce zeslabující materiál stínění může ovlivnit expoziční automatiku a tím vést ke zvýšení dávky pacientovi [3], [17]. U CT může být toto navýšení dávky významné, a proto by se u CT neměly ochranné pomůcky používat nikdy.
- Vytvrzení svazku nebo pruhové artefakty způsobené stíněním mohou snížit kvalitu obrazu a vést tak k nutnosti opakovat expozici [18].
- U digitalizovaného obrazu přítomnost kontrastního materiálu v obraze může vést ke zhoršení kvality celého obrazu, i když je materiál mimo zobrazované orgány.

Stínění mimo primární svazek

Většina rozptýleného záření se šíří uvnitř těla pacienta, a nelze jej proto stínit zvenčí. Dávky z rozptýleného záření jsou podstatně menší než dávky na orgány v oblasti primárního svazku. S tím, jak se v průběhu let snižovaly dávky na pacienta, snižovala se i dávka způsobená rozptýleným zářením, která se nyní v mnoha případech snížila na zanedbatelnou úroveň. Pravděpodobný přínos velmi malého snížení dávky v důsledku použití ochranného stínění nemusí převážet potenciální rizika artefaktů, infekce a nepohodlí pacienta, jak je uvedeno níže.

Umístění ochranného stínění mimo primární svazek není nutně jednoduchý úkol. Například při helikálním CT je nutné částečně skenovat i před a za zobrazovanou oblast, aby byl k dispozici dostatek dat pro interpolaci řezů. Umístění stínění v blízkosti skenovaného objemu tak může narušit rekonstrukci obrazů a způsobit artefakty [4]. U CT vyšetření se navíc expoziční parametry nastavují primárně na základě lokalizačního skenu, který přesahuje i skenovanou oblast, tím pádem by umístění ochranných pomůcek mimo skenovanou oblast způsobilo významné navýšení radiační zátěže [40], proto by se ochranné pomůcky neměly u CT používat nikdy.

Radiační riziko pro pacienty z RTG a CT zobrazovacích metod

Při zdůvodňování lékařského ozáření jde především o vážení rizika a přínosu. Proto by se mělo rozhodování o použití či nepoužití ochranného stínění pacientů soustředit na změnu dávky záření a s ní souvisejícího rizika. V některých případech se například uvádí, že použití kontaktního ochranného stínění vede k velkému relativnímu snížení dávky na určitý orgán, což vyvolává dojem významného zlepšení, absolutní přínos ale může být malý nebo dokonce žádný [2].

Kromě toho by se radiační ochrana pacientů měla zaměřit na orgány, které jsou považovány za rizikové z hlediska vzniku rakoviny v důsledku ozáření.

Při posuzování potřeby chránit konkrétní orgán je však důležité vzít v úvahu skutečnost, že riziko plynoucí z ozáření se ve skutečnosti liší v závislosti na věku a pohlaví pacienta, jak je znázorněno na obr. 1. To poukazuje na skutečnost, že dětské pacienti patří mezi rizikové a že nejrizikovější orgán se může s věkem měnit.

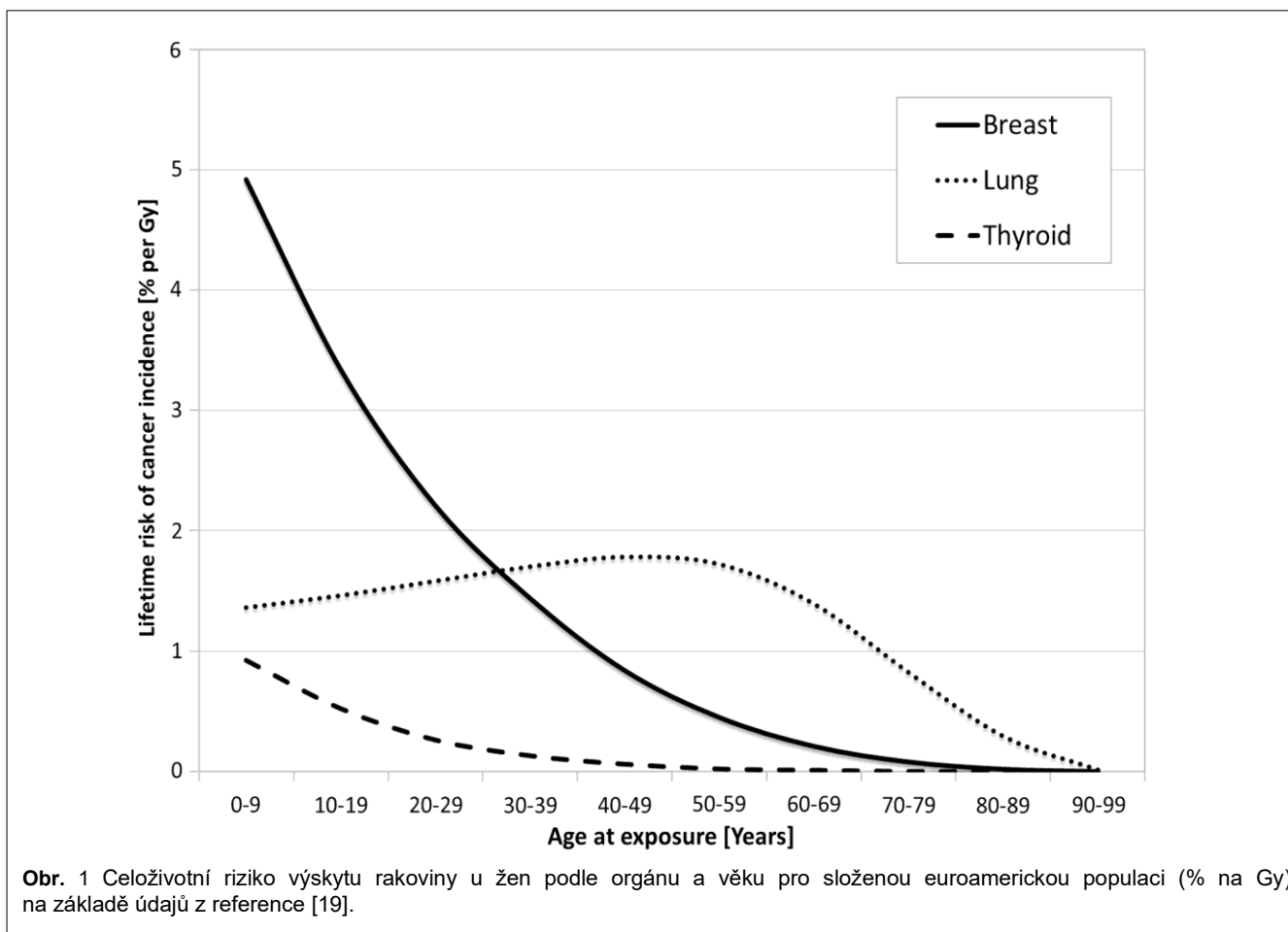
Doporučení

Doporučení jsou rozdělena podle anatomických oblastí, kde lze ochranné stínění použít, a předpokládají, že před zvážěním jejich použití byly aplikovány všechny ostatní použitelné strategie zdůvodnění a optimalizace.

Například ve skiografii je pravděpodobné, že když je pro zobrazení lebky, páteře a hrudníku použita správná kolimace a použije-li se zadopřední projekce (PA), bude mít kontaktní ochranné stínění pacienta zanedbatelný přínos a v mnoha případech může zastířit diagnostickou informaci nebo může vést k celkovému zvýšení dávky. Souhrn doporučení tohoto konsenzu je uveden v příloze (doplňkový soubor v Příloze 1).

Stínění gonád


Ochrana gonád je nejdéle používaným typem ochranného stínění pacientů, a to z důvodu vnímání rizika a relativně snadného použití. Genetické účinky záření však nebyly ve studiích na lidech pozorovány, přestože je veřejnost vnímá jinak. Ve skutečnosti doporučení ICRP 103 [21] snížilo tkáňový váhový faktor pro gonády na méně než polovinu předchozí hodnoty (z 0,20 na 0,08). Stínění gonád je tedy z hlediska snížení radiačního rizika pro pacienta pravděpodobně nejméně užitečné. Dědičné účinky spojené s typickými rozsahy dávek jsou pravděpodobně zanedbatelné.



Panuje všeobecná shoda na tom, že je u žen obtížné umístit stínění vaječníků tak, aby nedocházelo k překrytí oblasti zájmu a ovlivnění expoziční automatiky. Současné publikované poznatky ukazují nekonzistentní a neuspokojivé výsledky v přesnosti umístění ochranných stínících pomůcek i přes provedené audity a trénink provádějícího personálu [16].

Mimo primární svazek je snížení radiačního rizika u pacientů mužského i ženského pohlaví použitím stínění zanedbatelné, a to bez ohledu na věk [2].

U CT vyšetření břicha několik publikací uvádí, že při použití stínění varlat mimo primární svazek může dojít u dospělých mužů a ve fantomu ke snížení naměřené dávky na varlata v rozmezí od 58 % do 95 % [10], [20]. Z hlediska absolutního snížení rizika podle LNT modelu (i vzhledem k jeho nejistotám) se ale jedná o zcela zanedbatelný efekt ve srovnání s jinými optimalizačními technikami, jako je omezení rozsahu skenování v oblasti radiosenzitivnějších orgánů. Navíc, jak bylo uvedeno výše, u CT mnohem více hrozí, že použití ochranných pomůcek povede k významnému navýšení radiační zátěže pacienta, a proto by se obecně neměly používat [40].

Aplikace	Zobrazovací modalita	V primárním svazku nebo mimo	Doporučení	Symbol
Stínění mužských a ženských gonád	Všechny	V primárním svazku i mimo něj	„Nedoporučuje se rutinně používat stínění“	




Stínění štítné žlázy

Vzhledem k tomu, že by ochranné stínění mělo zakrývat přední polovinu krku, může snadno dojít k narušení zobrazování v primárním svazku (vizte část *„Stínění v primárním svazku“*). Mimo primární svazek je účinnost stínění při snižování stochastického rizika pro pacienta minimální.

Přestože se má obecně za to, že by se kontaktní ochranné stínění pacientů nemělo používat, v oblasti zubního intraorálního rentgenového zobrazování, mohou existovat výjimky vzhledem k blízkosti štítné žlázy k primárnímu svazku a vysokému procentu vyšetřovaných dětských pacientů [25] – [27] a možnosti provádět projekci předních zubů, kdy se stínění pokládá na krk až za receptor obrazu.

Při kefalografii, zubním panoramatickém vyšetření a zubním CT vyšetření může běžný ochranný límec štítné žlázy částečně překrývat zobrazovanou oblast. Ochranné stínění štítné žlázy však lze použít v případě úzkostného pacienta, pokud se nejedná o vyšetření krční páteře [28], [29] nebo se používají ochranné pomůcky mimo primární svazek [30].

V případě, že se ochranný límec bude nacházet v zobrazovaném objemu, může způsobit artefakty v obraze. Kromě toho může dojít ke zvýšení dávky pacienta v důsledku systémů (např. zubní CT), které využívají expoziční automatiku [27].


Aplikace	Zobrazovací modalita	V primárním svazku nebo mimo	Doporučení	Symbol
Stínění štítné žlázy	Všechny	mimo primární svazek	„Nedoporučuje se rutinně používat stínění“	
	Zubní intraorální vyšetření	v primárním svazku	„Může se používat stínění“	
	Vše ostatní	v primárním svazku	„Nedoporučuje se rutinně používat stínění“	

Stínění prsů

Podobně jako štítná žláza je i prsní tkáň velmi citlivá na ionizující záření, zejména u osob mladších 30 let.


Protože stínění by mělo zakrývat přední stranu hrudníku, mohlo by ohrozit kvalitu rentgenového a CT vyšetření a způsobit zvýšení dávky záření na sousední orgány a tkáně. Například při CT vyšetření hrudníku u pacientů starších 30 let jsou plíce nejcitlivějším orgánem na záření (vizte část *„Radiční riziko pro pacienty ze zobrazovacích metod“*) a použití kontaktního ochranného stínění prsů by z důvodu ovlivnění expoziční automatiky mohlo vést ke zvýšení dávky na plíce, a tím naopak zvýšit celkové riziko pro pacienta.

Mimo zobrazovanou oblast je účinnost snižování stochastických účinků pro pacienta obecně uváděna jako minimální [2].

Aplikace	Zobrazovací modalita	V primárním svazku nebo mimo	Doporučení	Symbol
Stínění prsů	Všechny	V primárním svazku i mimo něj	„Nedoporučuje se rutinně používat stínění“	

Stínění oční čočky

Oční čočka je z hlediska deterministických účinků považována za jednu z nejvíce radiosenzitivních tkání v těle, přičemž hlavní obavou je vznik katarakty, tedy zákalu čočky v důsledku ozáření. V případě CT však většina nejnovějších studií ukazuje, že standardní optimalizační strategie snižování dávek jsou účinnější než ochrana očí stíněním (např. [31]). Vzhledem k výši dávky na oční čočku u některých skiaskopicky vedených intervenčních výkonů v oblasti hlavy [32], [33] se v takových případech doporučuje konzultace s klinickým radiologickým fyzikem.


Aplikace	Zobrazovací modalita	V primárním svazku nebo mimo	Doporučení	Symbol
Stínění oční čočky	Všechny	V primárním svazku i mimo něj	„Nedoporučuje se rutinně používat stínění“	

Stínění embrya/plodu

Studie ukázaly, že ochranné stínění má na ochranu nenarozeného dítěte při vyšetřeních těhotných pacientek jen omezený vliv, protože většina ozáření embrya/plodu pochází z vnitřního rozptylu v tkáních matky [34], [35]. Kromě toho, pokud je expozice optimalizovaná, je dopad kontaktního stínění na dávku na plod minimální [36].

Diskuse na toto téma je ale většinou třeba vést citlivě. Těhotné pacientky podstupující diagnostické radiologické

vyšetření mohou požadovat ochranu břicha, včetně situací, kdy se vyšetření provádí mimo oblast pánve. V těchto případech by mělo být rozhodnutí, zda poskytnout dodatečné stínění, obvykle ve formě olověného nebo ekvivalentního materiálu okolo břicha, v souladu s písemnými postupy a na uvážení aplikujícího odborníka s klinickou odpovědností za praktickou část lékařského ozáření provádějícího vyšetření. Pokud se rozhodne, že se kontaktní ochranné stínění použije, je důležité, aby byla použita přesná kolimace a aby stínění nezasahovalo do expoziční automatiky. Při CT vyšetřeních by se nemělo z výše uvedených důvodů používat nikdy.

Aplikace	Zobrazovací modalita	V primárním svazku nebo mimo	Doporučení	Symbol
Stínění embrya a plodu	Všechny	v primárním svazku i mimo něj	„Nedoporučuje se rutinně používat stínění“	

Problémy při použití kontaktního stínění

Samozřejmě individuální okolnosti, jako je vysoká kumulativní dávka nebo úzkostní pacienti, mohou vést aplikujícího odborníka k závěru, že přínos ochranného stínění by mohl převážit nad rizikem spojeným s jeho použitím.

Rutinní používání ochranného stínění pro uklidňování pacientů se spíše nedoporučuje, protože to vede ke vzniku nejednoznačných sdělení směrem k pacientům i širší veřejnosti a k nadhodnocování rizika plynoucího z ozáření. Místo toho by se mělo úsilí soustředit na vysvětlování rizik plynoucích z používání kontaktního ochranného stínění pacientům [4].

Kromě rizika artefaktů a ovlivnění expoziční automatiky je nevýhodou použití ochranného stínění potenciální nepohodlí pacienta a problémy s manuální manipulací pro personál [9], stejně jako potenciální problémy s infekcí [37], [38]. Použití stínění navíc nemusí být vhodné pro akutní a pediatrické pacienty nebo pro osoby se zdravotním postižením, které nemohou tolerovat ochranné stínění (např. stínění oční čočky).

Pokud se rozhodne, že by se mělo stínění použít, měli by být aplikující odborníci proškoleni v následujícím:

- Výběr vhodného stínění, včetně znalostí, jak zabránit jeho pohybu během vyšetření v důsledku pohybu pacienta nebo zařízení (např. při dynamickém zobrazování).
- Výběr vhodných skiagrafických technik, včetně znalostí, jak se vyvarovat ovlivnění expoziční automatiky.
- Jak provádět zkoušky provozní stálosti u ochranných pomůcek.
- Jak vhodně skladovat ochranné pomůcky.
- Jak čistit a dezinfikovat ochranné pomůcky.
- Jak dodržovat místní zásady týkající se důstojnosti pacientů (např. transsexuální pacienti [39]).

Rutinní proškolení aplikujících odborníků by mělo obsahovat vždy:

- Komunikační dovednosti pro rozhovory s pacienty, rodiči nebo opatrovníky dětí podstupujících radiologická vyšetření a se zdravotnickými pracovníky o používání kontaktního stínění.
- Jak komunikovat přínosy a rizika použití ochranného stínění s těhotnými pacientkami.

Další kroky

Pro některé aplikující odborníky může implementace těchto pokynů a doporučení představovat významnou změnu v kultuře klinické praxe.

Po přijetí tohoto konsenzu bude třeba přezkoumat současnou praxi a poskytnout zdravotníkům a veřejnosti vhodné informační a vzdělávací materiály.

Evropská radiologická společnost prostřednictvím Eurosafe Imaging s pomocí skupiny GAPS (vizte úvod) v současné době plánují první krok, a to provedení internetového průzkumu na radiologických odděleních, jehož cílem je zhodnotit současnou praxi používání ochranných pomůcek pro pacienty v Evropě.

Příslušné profesní organizace budou muset vyvinout společné úsilí, aby zajistily, že další kroky ve vzdělávání a školení, které objasní změny v postupech, budou snadno dostupné evropským uživatelům. Některé užitečné informace o ochranném stínění pacientů jsou již k dispozici na internetu, včetně informací Britského radiologického institutu (<https://www.bir.org.uk/education-and-events/patient-shielding-guidance.aspx>) a skupiny American Association of Physicists in Medicine CARES (Communicating Advances in Radiation Education for Shielding) (<https://w3.aapm.org/cares/>).

Přezkum stávajících pokynů

Technika používaná při zobrazování pomocí rentgenového záření, úroveň dávek záření absorbovaného pacienty a znalosti účinků ionizujícího záření se mohou v průběhu času měnit. Proto se považuje za nezbytné tyto pokyny pravidelně revidovat. V zásadě budou přezkoumány po pěti letech nebo dříve, pokud si to vyžádají nové důkazy nebo změny.

Zkratky

CT: výpočetní tomografie

Doplňující informace

Online verze obsahuje doplňkový materiál dostupný na adrese <https://doi.org/10.1186/s13244-021-01085-4>.

Další soubor: 1. Dodatek 1 Shrnutí doporučení

Poděkování

Tento dokument byl schválen Evropskou federací organizací pro lékařskou fyziku (EFOMP), Evropskou federací radiologických společností (EFRS), Evropskou radiologickou společností (ESR), Evropskou společností pro dětskou radiologii (ESPR), Evropskou skupinou pro dozimetrii záření (EURADOS) a Evropskou akademií dentomaxilofaciální radiologie (EADMFRR).

Ruben Pauwels je podporován programem Evropské unie pro výzkum a inovace Horizont 2020 v rámci grantové dohody Marie Skłodowska-Curie číslo 754513 a výzkumnou nadací Aarhuské univerzity (AIAS-COFUND). Autoři by rádi poděkovali za příspěvek Isabelle Thierry- Chef, týkající se stínění gonád (ISGlobal), a také za příspěvek Alistaira Campbella (ESR Office). Tento článek bude současně publikován v časopisech *Insights into Imaging*, *Physica Medica: European Journal of Medical Physics and Radiography*.

Tento materiál je českou úpravou původního dokumentu **European consensus on patient contact Shielding**, dostupného na <https://doi.org/10.1186/s13244-021-01085-4>, který je licencován pod licencí **CC BY 4.0** (<http://creativecommons.org/licenses/by/4.0>), a jehož autoři jsou Peter Hiles¹, Patrick Gilligan^{2,3}, John Damilakis^{4,5}, Eric Briers⁶, Cristian Candela-Juan^{2,7}, Dario Faj^{8,9}, Shane Foley^{10,11}, Guy Frija^{4,12}, Claudio Granata^{13,14}, Hugo de las Heras Gala^{2,15}, Ruben Pauwels¹⁶, Marta Sans Merce^{8,17}, Georgios Simantirakis^{8,18} a Eliseo Vano^{4,19}.

Podrobnosti o autorech

¹Nemocnice Glan Clwyd, Bodelwyddan, Denbighshire, Spojené království. ²Evropská federace organizací pro lékařskou fyziku, Utrecht, Nizozemsko. ³Mater Private Hospital, Eccles St., Dublin, Irsko. ⁴Evropská radiologická společnost – EuroSafe Imaging, Vídeň, Rakousko. ⁵University of Crete, Iraklion, Kréta, Řecko. ⁶Člen ESR-Patient Advisory Group, Patient Advocate, Hasselt, Belgie.

⁷Centro Nacional de Dosimetría (CND), Instituto Nacional de Gestión Sanitaria, Valencia, Španělsko. ⁸European Radiation Dosimetry Group, Neuherberg, Německo. ⁹Fakulta zubního lékařství a zdravotnictví, Osijek, Chorvatsko. ¹⁰Evropská federace radiologických společností, Utrecht, Belgie. ¹¹Radiography and Diagnostic Imaging, University College Dublin, Dublin, Irsko. ¹²Université de Paris, Paříž, Francie. ¹³Evropská společnost dětské radiologie, Le Kremlin-Bicêtre, Francie. ¹⁴Institut pro zdraví matek a dětí, IRCCS "Burlo Garofolo", Terst, Itálie.

¹⁵Spolkový úřad pro radiační ochranu, Oberschleißheim, Německo. ¹⁶Aarhus Institute of Advanced Studies, Aarhus University, Aarhus, Dánsko. ¹⁷Ženevské univerzitní nemocnice, Ženeva, Švýcarsko. ¹⁸Greek Atomic Energy Commission, Agia Paraskevi, Atény, Řecko. ¹⁹Radiologické oddělení, Univerzita Complutense, Madrid, Španělsko.

*Korespondence: Peter.hiles@wales.nhs.uk

V originálním znění přijato: 19. srpna 2021

V originálním znění publikováno online: 23. prosince 2021 (https://static-content.springer.com/esm/art%3A10.1186%2Fs13244-021-01085-4/MediaObjects/13244_2021_1085_MOESM1_ESM.docx)

Oproti původnímu znění byly provedeny úpravy v obsahu, které text činí být v souladu s platnou legislativou České republiky upravující oblast lékařského ozáření, radiační ochrany a poskytování zdravotních služeb, jejichž součástí je ionizující záření. Současně jsou v české úpravě reflektovány Národní radiologické standardy a související evropská doporučení ([[40]]).

Odkazy

- [1] (1955) Recommendations of the International Commission on Radiological Protection; revised December 1, 1954. Br J Radiol Suppl. 6:1–92
- [2] SSK 2018. Use of patient radiation protection equipment in the diagnostic application of X-rays on humans. Recommendation by the German Commission on Radiological Protection. Adopted at the 297th meeting of the German Commission on Radiological Protection on 13. and 14. December 2018. Available from: https://www.ssk.de/SharedDocs/Beratungsergebnisse_E/2018/2018-12-13_Patient_E.html. Accessed November 2021
- [3] AAPM 2019. American Association of Physicists in Medicine. Position statement on the use of patient gonadal and fetal shielding. AAPM Policy number PP 32-A (2019). Available from: <https://www.aapm.org/org/policies/details.asp?id=468&type=PP>. Accessed November 2021
- [4] Hiles P, Benson E, Hughes H et al (2020) Guidance on using shielding on patients for diagnostic radiology applications. A joint report of the British Institute of Radiology (BIR), Institute of Physics and Engineering in Medicine (IPEM), Public Health England (PHE), Royal College of Radiologists (RCR), Society and College of Radiographers (SCoR) and the Society for Radiological Protection (SRP) (2020). Available from: https://www.bir.org.uk/media/416143/final_patient_shielding_guidance.r1.pdf. Accessed November 2021
- [5] Marsh RM, Silosky MS (2019) Patient shielding in diagnostic imaging: Discontinuing a Legacy Practice. AJR Am J Roentgenol 212(4):755–757. <https://doi.org/10.2214/AJR.18.20508>
- [6] Candela-Juan C, Ciraj-Bjelac O, Sans Merce M et al (2021) Use of out-of-field contact shielding on patients in medical imaging: a review of current guidelines, recommendations and legislative documents. PhysMed 86:44–56. <https://doi.org/10.1016/j.ejmp.2021.05.017>
- [7] Gilligan P, Damilakis J (2021) Patient shielding: the need for a European consensus statement. Phys Med 82:266–268.
- [8] Nielsen JC, Lin YJ, de Oliveira Figueiredo MJ et al (2020) European Heart Rhythm Association (EHRA)/Heart Rhythm Society (HRS)/Asia Pacific Heart Rhythm Society (APHRS)/Latin American Heart Rhythm Society (LAHRS) expert consensus on risk assessment in cardiac arrhythmias: use the right tool for the right outcome, in the right population. Europace 22:1147–1148. <https://doi.org/10.1093/europace/eaab065>
- [9] Iball GR, Brett DS (2011) Use of lead shielding on pregnant patients undergoing CT scans: results of an international survey. Radiography 17(2):102–108. <https://doi.org/10.1016/j.radi.2010.12.005>
- [10] Hohl C, Mahnken AH, Klotz E et al (2005) Radiation dose reduction to the male gonads during MDCT: the effectiveness of a lead shield. AJR Am J Roentgenol 184(1):128–130. <https://doi.org/10.2214/ajr.184.1.01840128>
- [11] Zalokar N, Mekis N (2020) Efficacy of breast shielding during head computed tomography examination. Radiol Oncol 55(1):116–120. <https://doi.org/10.2478/raon-2020-0044>
- [12] Kemerink GJ, Kutterer G, Kicken PJ et al (2019) The skin dose of pelvic radiographs since 1896. Insights Imaging 10:39. <https://doi.org/10.1186/s13244-019-0710-1>
- [13] Rehani MM, Hauptmann M (2020) Estimates of the number of patients with high cumulative doses through recurrent CT exams in 35 OECD countries. Phys Med 76:173–176. <https://doi.org/10.1016/j.ejmp.2020.07.014>
- [14] Li X, Hirsch JA, Rehani MM, Ganguli S, Yang K, Liu B (2020) Radiation effective dose above 100 mSv from fluoroscopically guided intervention: frequency and patient medical condition. AJR Am J Roentgenol 215(2):433–440. <https://doi.org/10.2214/AJR.19.22227>
- [15] Frantzen MJ, Robben S, Postma AA, Zoetelief J, Wildberger JE, Kemerink GJ (2012) Gonad shielding in paediatric pelvic radiography: disadvantages prevail over benefit. Insights Imaging 3(1):23–32. <https://doi.org/10.1007/s13244-011-0130-3>
- [16] Fawcett SL, Gomez AC, Barter SJ, Ditchfield M, Set P (2012) More harm than good? The anatomy of misguided shielding of the ovaries. Br J Radiol 85(1016):e442–e447. <https://doi.org/10.1259/bjr/25742247>

- [17] Kaplan SL, Magill D, Felice MA, Xiao R, Ali S, Zhu X (2018) Female gonadal shielding with automatic exposure control increases radiation risks. *Pediatr Radiol* 48(2):227–234. <https://doi.org/10.1007/s00247-017-3996-5>
- [18] Gursu S, Gursu T, Camurcu Y, Yıldırım T, Gursu A, Şahin V (2013) Efficacy of gonadal shielding in pediatric pelvis X-rays. *Eklemler Hastalıkları Cerrahisi* 24:87–90. <https://doi.org/10.5606/ehc.2013.20>
- [19] HPA 2011. Health Protection Agency. Radiation risks from medical X-ray examinations as a function of the age and sex of the patient. HPA CRCE 028 (2011). Available from: <https://www.gov.uk/government/publications/medical-x-rays-radiation-risks-by-age-and-sex-of-patient>. Accessed November 2021
- [20] Dauer LT, Casciotta KA, Erdi YE, Rothenberg LN (2007) Radiation dose reduction at a price: the effectiveness of a male gonadal shield during helical CT scans. *BMC Med Imaging* 7:5. <https://doi.org/10.1186/1471-2342-7-5>
- [21] ICRP (2007). The 2007 Recommendations of the International Commission on Radiological Protection. ICRP Publication 103. Ann. ICRP 37 22.
- [22] NVMBR. 2017. Richtlijn Gonadenafscherming voor conventionele radiologie en CT. Utrecht. Available via <https://www.nvmb.nl/publicatiebestanden/NVMBR%20Richtlijn%20Gonadenafscherming%20mei%202017.pdf>
- [23] Yu L, Bruesewitz MR, Vrieze TJ, McCollough CH (2019) Lead shielding in pediatric chest CT: effect of apron placement outside the scan volume on radiation dose reduction. *AJR Am J Roentgenol* 212(1):151–156. <https://doi.org/10.2214/AJR.17.19405>
- [24] Begano D, Soderberg M, Bolejko A (2020) To use or not use patient shielding on pregnant women undergoing CT pulmonary angiography: a phantom study. *Radiat Prot Dosimetry* 189(4):458–465. <https://doi.org/10.1093/rpd/ncaa059>
- [25] NCRP (2019). Radiation protection in dentistry and oral and maxillofacial imaging. National Council on Radiation Protection and Measurements Report No. 177.
- [26] Johnson KB, Ludlow JB (2020) Intraoral radiographs: a comparison of dose and risk reduction with collimation and thyroid shielding. *J Am Dent Assoc* 151(10):726–734. <https://doi.org/10.1016/j.adaj.2020.06.019>
- [27] Pauwels R, Horner K, Vassileva J, Rehani MM (2019) Thyroid shielding in cone beam computed tomography: recommendations towards appropriate use. *Dentomaxillofac Radiol* 48(7):20190014. <https://doi.org/10.1259/dmfr.20190014>
- [28] Wiechmann D, Decker A, Hohoff A, Kleinheinz J, Stamm T (2007) The influence of lead thyroid collars on cephalometric landmark identification. *Oral Surg Oral Med Oral Pathol Oral Radiol Endod* 104(4):560–568. <https://doi.org/10.1016/j.tripleo.2006.09.012>
- [29] Sansare KP, Khanna V, Karjodkar F (2011) Utility of thyroid collars in cephalometric radiography. *Dentomaxillofac Radiol* 40(8):471–475. <https://doi.org/10.1259/dmfr/25040799>
- [30] Hoogeveen RC, Rottke D, van der Stelt PF, Berkhout WE (2015) Dose reduction in orthodontic lateral cephalography: dosimetric evaluation of a novel cephalographic thyroid protector (CTP) and anatomical cranial collimation (ACC). *Dentomaxillofac Radiol* 44:20140260. <https://doi.org/10.1259/dmfr.20140260>
- [31] Poon R, Badawy MK (2019) Radiation dose and risk to the lens of the eye during CT examinations of the brain. *J Med Imaging Radiat Oncol* 63(6):786–794. <https://doi.org/10.1111/1754-9485.12950>
- [32] Safari MJ, Wong JH, Kadir KA et al (2016) Real-time eye lens dose monitoring during cerebral angiography procedures. *Eur Radiol* 26(1):79–86. <https://doi.org/10.1007/s00330-015-3818-9>
- [33] Sanchez RM, Vano E, Fernandez JM, Rosati S, Lopez-Ibor L (2016) Radiation doses in patient eye lenses during interventional neuroradiology procedures. *AJNR Am J Neuroradiol* 37(3):402–407. <https://doi.org/10.3174/ajnr.A4549>
- [34] Damilakis J, Perisinakis K, Vrahoriti H, Kontakis G, Varveris H, Gourtsoyiannis N (2002) Embryo/fetus radiation dose and risk for dual X-ray absorptiometry examinations. *Osteoporos Int* 13(9):716–722. <https://doi.org/10.1007/s001980200098>
- [35] Damilakis J, Perisinakis K, Prassopoulos P, Dimovasilis E, Varveris H, Gourtsoyiannis N (2003) Conceptus radiation dose and risk from chest screen-film radiography. *Eur Radiol* 13(2):406–412. <https://doi.org/10.1007/s00330-002-1352-z>
- [36] Ryckx N, Sans-Merce M, Schmidt S, Poletti P-A, Verdun FR (2018) The use of out-of-plane high Z patient shielding for fetal dose reduction in computed tomography: Literature review and comparison with Monte-Carlo calculations of an alternative optimisation technique. *Phys Med* 02018(48):156–161. <https://doi.org/10.1016/j.ejmp.2018.03.017>
- [37] Jaber M, Harvill M, Qiao E (2014) Lead aprons worn by interventional radiologists contain pathogenic organisms including MRSA and tinea species. *J Vasc Interv Radiol* 25(3):S99–S100. <https://doi.org/10.1016/j.jvir.2013.12.279>
- [38] Balter S, Rodriguez MA, Pike JA, Kleiman NJ (2021) Microbial contamination risk and disinfection of radiation protective garments. *Health Phys* 120(2):123–130. <https://doi.org/10.1097/HP.0000000000001387>
- [39] Sowinski JS, Gunderman RB (2018) Transgender patients: what radiologists need to know. *AJR Am J Roentgenol* 210:1106–1110. <https://doi.org/10.2214/AJR.17.18904>
- [40] Larjava, H.R.S., Eneh, C.T.M. & Niiniviita, H.M. To shield or not to shield: shielding may have unintended effects on patient dose in CT. *Eur Radiol* 34, 2480–2486 (2024). <https://doi.org/10.1007/s00330-023-10211-3>